Evidenza dell'Applicazione dell'Ecografia Toracica nell'Anziano

Fulvio Lauretani

SERVIZIO SANITARIO REGIONALE
EMILIA-ROMAGNA
Azienda Ospedaliero - Universitaria di Parma

U.O. Clinica Geriatrica, Dipartimento Medico-Geriatrico-Riabilitativo, Azienda Ospedaliero-Universitaria di Parma

Dipartimento di Medicina e Chirurgia, Università degli Studi di Parma

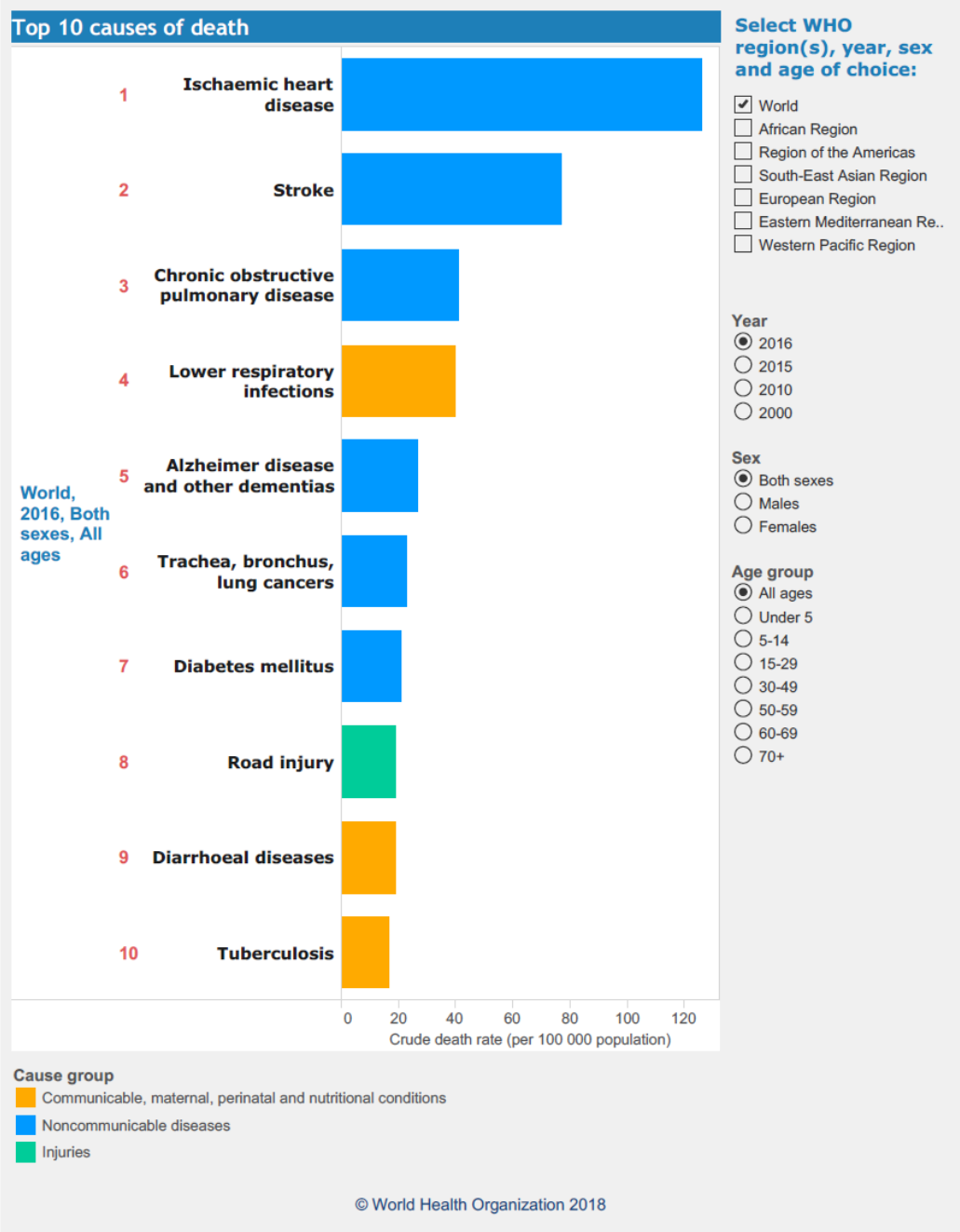

Le malattie respiratorie sono salite sul podio tra le 10 cause di mortalità nel 2018

DISPNEA ACUTA AL PRONTO SOCCORSO

- **La dispnea acuta è il sintomo più frequente per l'accesso al Pronto Soccorso;**

- **La diagnosi eseguita mediante: Anamnesi, Esame obiettivo, ECG e Rx del torace è incerta nel 44% dei casi**

- **1 paziente su 4 ottiene una diagnosi diversa alla dimissione del Reparto, rispetto alla dimissione dal Pronto Soccorso**

***Diagnosing Acute Heart Failure in the Emergency Department: a systematic review and meta-analysis* - Martindale et al., Academic Emergency Medicine - 2015**

THE RISK OF ASPIRATION PNEUMONIA IN OLDER PATIENTS WITH PARKINSONISM

- **We performed an observational study on patients, aged 65 and older, who were admitted from January 2010 to December 2011 to the Geriatric Unit of University Hospital of Parma.**

- **7.0% of the total amount of patients admitted to our Hospital were affected of parkinsonism**

- **Nearly 80% of patients showed respiratory failure, and almost all of these patients presented dysphagia**

- ***None of patient's caregivers were informed on the presence of dysphagia***

aging
clinical and
experimental
research

Lauretani F, Maggio M, Giordano A, Nardelli A, Ceda GP. Aging Clin Exp Res 2013; 25:229-30

LIMITI DELLA RADIOGRAFIA

Nell'anziano con multimorbidità, la radiografia toracica presenta alcuni limiti nella diagnostica differenziale dei sintomi respiratori acuti

Situazione ideale

Situazione reale

- ✓ **Difficoltà nel mantenimento della postura eretta**
- ✓ **Disabilità motoria**
- ✓ **Demenza e/o mancanza di collaborazione**
- ✓ **Agitazione psicomotoria**
- ✓ **Ridotta forza muscolare**
- ✓ **Severità dei sintomi**

↓

Perdita di accuratezza diagnostica

SENSIBILITA' DELLA RADIOGRAFIA

Diagnostic Value of Chest Radiographs in Bedridden Patients Suspected of Having Pneumonia

Yaacov Esayag, MD,[a] Irina Nikitin, MD,[b] Jacob Bar-Ziv, MD,[b] Ruth Cytter, MD,[b] Irith Hadas-Halpern, MD,[b] Todd Zalut, MD,[c] Amos M. Yinnon, MD[a,d]

[a]Department of Internal Medicine, [b]Department of Diagnostic Radiology, [c]Department of Emergency Medicine, and [d]Infectious Disease Unit, Shaare Zedek Medical Center, affiliated with the Hebrew University-Hadassah Medical School, Jerusalem, Israel.

OBJECTIVES: To assess the diagnostic value of the chest radiograph for the diagnosis of pneumonia in bedridden patients, using non-contrast-enhanced high-resolution chest computed tomography (CT) as the gold standard.

METHODS: We prospectively evaluated bedridden patients hospitalized with moderate to high clinical probability of pneumonia. Chest radiographs were interpreted in a blinded fashion by 3 observers and classified as definite, normal, or uncertain for pneumonia. Chest CT was obtained within 12 hours of chest radiograph. We applied Bayesian analysis to assess the accuracy of chest radiograph in the diagnosis of pneumonia.

RESULTS: In a 5-month period, 58 patients were evaluated, 31 (53%) were female. Their chest radiographs were interpreted as negative, uncertain, or positive for pneumonia in 31 (53%), 15 (26%), and 12 (21%) patients, respectively, while CT confirmed pneumonia in 11 (35%), 10 (67%), and in 10 (83%). The sensitivity of the chest radiograph to diagnose pneumonia was 65%, the specificity was 93%, the positive and negative predictive values were, respectively, 83% and 65%, while the overall accuracy was 69% (95% confidence interval, 50%-79%).

CONCLUSIONS: In bedridden patients with suspected pneumonia, a normal chest radiograph does not rule out the diagnosis, hence, a chest CT scan might provide valuable diagnostic information.

© 2010 Elsevier Inc. All rights reserved. *• The American Journal of Medicine (2010) 123, 88.e1-88.e6*

THE AMERICAN JOURNAL *of* MEDICINE®

Sensibilità 65%

Specificità 93%

VPP 83%
VPN 65%

UTILIZZO DELLA ECOGRAFIA TORACICA

L'ecografia polmonare è recentemente entrata nella pratica clinica per la diagnostica differenziale della dispnea acuta in Pronto Soccorso

- ✓ **Metodica immediatamente disponibile anche al letto del malato**
- ✓ **Velocità di esecuzione senza necessità per il paziente di mantenere la postura per lungo tempo**
- ✓ **Possibilità di esecuzione anche durante l'esame obiettivo**
- ✓ **Nessuna necessità di trasporto del paziente nei servizi di radiologia**
- ✓ **Tecnica facile da imparare anche per operatori poco esperti**
- ✓ **Interpretazione dei risultati immediata in base al quesito clinico**

EVIDENZE UTILIZZO ECOGRAFIA TORACICA IN PS

L'ecografia polmonare è recentemente entrata nella pratica clinica per la diagnostica differenziale della dispnea acuta in Pronto Soccorso

CHEST Original Research
IMAGING

Can Chest Ultrasonography Replace Standard Chest Radiography for Evaluation of Acute Dyspnea in the ED?

Maurizio Zanobetti, MD; Claudio Poggioni, MD; and Riccardo Pini, MD

Downloaded from emj.bmj.com on June 23, 2014 - Published by group.bmj.com

Original article

Lung ultrasound is an accurate diagnostic tool for the diagnosis of pneumonia in the emergency department

Francesca Cortellaro,[1] Silvia Colombo,[1] Daniele Coen,[1] Pier Giorgio Duca[2]

VIA MEDICA
REVIEWS
Anaesthesiology Intensive Therapy
2014, vol. 46, no 5, 323–335
ISSN 1642–5758
DOI: 10.5603/AIT.2014.0056
www.ait.viamedica.pl

Ten good reasons to practice ultrasound in critical care

Daniel Lichtenstein[1], Simon van Hooland[2], Paul Elbers[3], Manu L.N.G. Malbrain[4]

Alcuni studi, condotti su pazienti adulti in Pronto Soccorso e in Terapia Intensiva, hanno dimostrato che questa tecnica ha un'accuratezza diagnostica superiore all'RX

ARTICLE IN PRESS

ELSEVIER

The Journal of Emergency Medicine, Vol. ■, No. ■, pp. 1–17, 2018
© 2018 Elsevier Inc. All rights reserved.
0736-4679/$ - see front matter

https://doi.org/10.1016/j.jemermed.2018.09.009



Ultrasound in Emergency Medicine

LUNG ULTRASOUND FOR THE EMERGENCY DIAGNOSIS OF PNEUMONIA, ACUTE HEART FAILURE, AND EXACERBATIONS OF CHRONIC OBSTRUCTIVE PULMONARY DISEASE/ASTHMA IN ADULTS: A SYSTEMATIC REVIEW AND META-ANALYSIS

Leonardo Jönck Staub, MD, PHD,* Roberta Rodolfo Mazzali Biscaro, MSC,† Erikson Kaszubowski, PHD,‡ and Rosemeri Maurici, MD, PHD§||

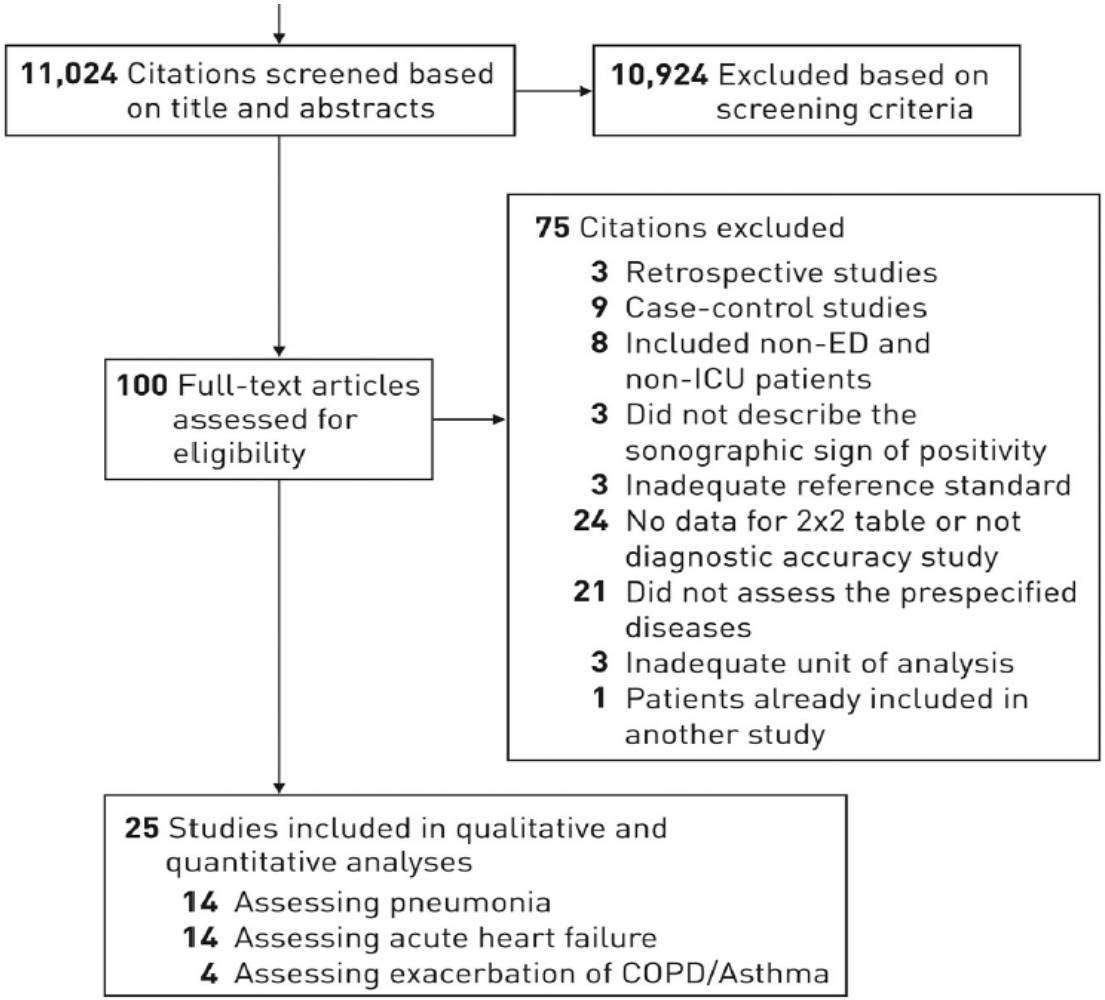

Figure 1. Flow diagram of study selection process. *Some studies assessed more than one target disease. LILACS = Literatura Latino Americana e do Caribe em Ciências da Saúde; ED = emergency department; ICU = intensive care unit; COPD = chronic obstructive pulmonary disease.

Staub LJ, Mazzali Biscaro RR, Kaszubowski E, Maurici R. J Emerg Med. 2018 Oct 9

Table 3. Diagnostic Accuracy of the Sonographic Patterns for Pneumonia

Sonographic Sign	Included Patients	Reference Standard	Number of Studies (References)	Confirmed and Total Patients	Sensitivity (95% CI)	Specificity (95% CI)	Positive LR (95% CI)	Negative LR (95% CI)
Consolidation	Clinically suspected for pneumonia	Final diagnosis, chest tomography, or chest tomography/ radiography	6 (22–25,27,28)	473/933	0.82 (0.74–0.88)	0.94 (0.85–0.98)	15.8 (5–51.7)	0.18 (0.11–0.30)
Consolidation	Clinically suspected for pneumonia	Chest tomography	3 (22,23,25)	279/564	0.78 (0.70–0.84)	0.95 (0.68–0.99)	1[illegible]9 (2.2–141)	0.22 (0.15–0.43)
Consolidation or focal interstitial syndrome*	Clinically suspect for pneumonia or with acute dyspnea	Final diagnosis, chest tomography, or chest tomography/ radiography	5 (16,17,23,26,29)	380/541	0.96 (0.90–0.98)	0.74 (0.55–0.87)	3.[illegible]6 (2.0–7.8)	0.05 (0.01–0.18)
Consolidation or focal interstitial syndrome*	Clinically suspect for pneumonia or with acute dyspnea	Chest tomography	3 (16,17,23)	129/159	0.93 (0.80–0.98)	0.74 (0.46–0.91)	3.[illegible] (1.5–11)	0.08 (0.02–0.41)
Focal interstitial syndrome*	Clinically suspected for pneumonia or with respiratory failure	Final diagnosis or chest tomography	4 (18,21–23)	324/639	0.12 (0.03–0.32)	0.97 (0.85–0.99)	4[illegible]0 (0.20–32)	0.90 (0.68–1.14)
C-profile†	Clinically suspected for pneumonia or with respiratory failure	Final diagnosis or chest tomography	3 (18,21,22)	244/539	0.24 (0.18–0.32)	0.97 (0.89–0.99)	1[illegible]65 (1.7–64)	0.77 (0.68–0.91)
A-profile with PLAPS‡	Respiratory failure or acute dyspnea	Final diagnosis	2 (18,21)	132/360	0.50 (0.30–0.70)	0.86 (0.67–0.95)	3.72 (0.9–14.2)	0.57 (0.30–1.02)
Any profile of the BLUE protocol§	Respiratory failure or acute dyspnea	Final diagnosis	4 (18–21)	176/527	0.87 (0.76–0.93)	0.85 (0.74–0.9[illegible])	5.93 (3–11.5)	0.14 (0.07–0.31)

CI = confidence interval; LR = likelihood ratio; PLAPS = posterior-lateral alveolar pleural syndrome posterior-lateral alveolar pleural syndrome; BLUE = bedside lung ultrasound examination.

* Unilateral or focal presence of one or more scans with at least three B-lines.

† Any alveolar consolidation in anterior chest areas. Most frequently small hypoechoic peripheral consolidations, without air bronchograms.

‡ Absence of B-lines and presence of lung sliding in anterior thoracic areas associated with consolidation or pleural effusion in posterior-lateral thoracic areas.

§ BLUE protocol consists of a sequential examination of the anterior thoracic regions and, if necessary, in posterior-lateral ones. Sonographic patterns of pneumonia in the anterior thoracic regions are: C-profile, unilateral (focal) interstitial syndrome, and B′-profile; and including the posterior-lateral areas is the A-profile plus PLAPS.

Staub LJ, Mazzali Biscaro RR, Kaszubowski E, Maurici R. J Emerg Med. 2018 Oct 9

Table 4. Diagnostic Accuracy of Sonographic Patterns for Acute Heart Failure

Sonographic Sign	Included Patients	Number of Studies (References)	Confirmed and Total Patients	Sensitivity (95% CI)	Specificity (95% CI)	Positive LR (95% CI)	Negative LR (95% CI)
Diffuse interstitial syndrome*	Acute dyspnea	8 (31–37,39)	534/1208	0.73 (0.48–0.89)	0.84 (0.76–0.90)	4.8 (2.0–9.3)	0.31 (0.12–0.67)
Modified diffuse interstitial syndrome†	Acute dyspnea	1 (38)	463/1005	0.90 (0.87–0.93)	0.93 (0.91–0.95)	14 (10.1–19.3)	0.1 (0.08–0.13)
B-profile‡	Acute dyspnea or respiratory failure	6 (19–21,32,36,40)	381/997	0.82 (0.55–0.94)	0.90 (0.87–0.92)	8.40 (4.4–12.4)	0.19 (0.05–0.51)
B-profile‡	Respiratory failure	2 (19,21)	79/297	0.93 (0.72–0.98)	0.92 (0.79–0.97)	12.30 (3.3–41.1)	0.07 (0.01–0.35)
Symmetric B-pattern in lateral thoracic regions	Acute dyspnea	2 (32,36)	174/474	0.50 (0.43–0.57)	0.90 (0.84–0.94)	5.31 (2.7–10.5)	0.54 (0.44–0.67)

CI = confidence interval; LR = likelihood ratio.
* Bilateral presence of scans with three or more B lines, in at least two chest areas, considering two anterior and two lateral areas in each side.
† Bilateral presence of three or more B lines in two or more chest points, considering three points by hemithorax: at the second, fourth and fifth intercostal spaces, respectively in the hemi-clavicular, anterior axillar and middle axillar lines.
‡ Predominance of B-lines in anterior thoracic regions associated with lung sliding.

Staub LJ, Mazzali Biscaro RR, Kaszubowski E, Maurici R. J Emerg Med. 2018 Oct 9

ULTRASONOGRAFIA E POLMONITE E SCOMPENSO CARDIACO

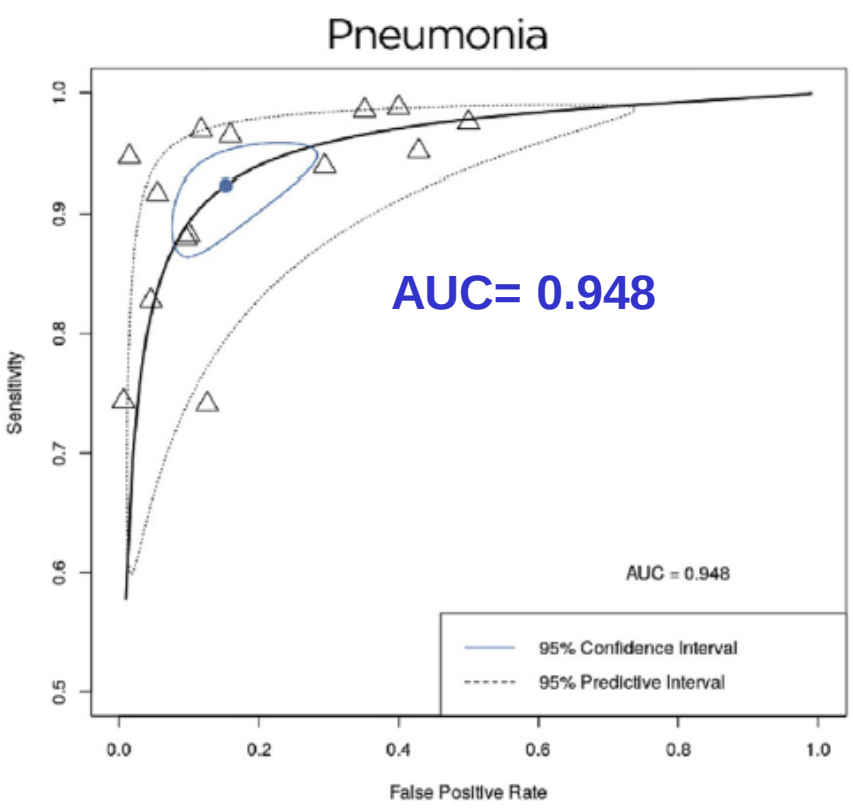

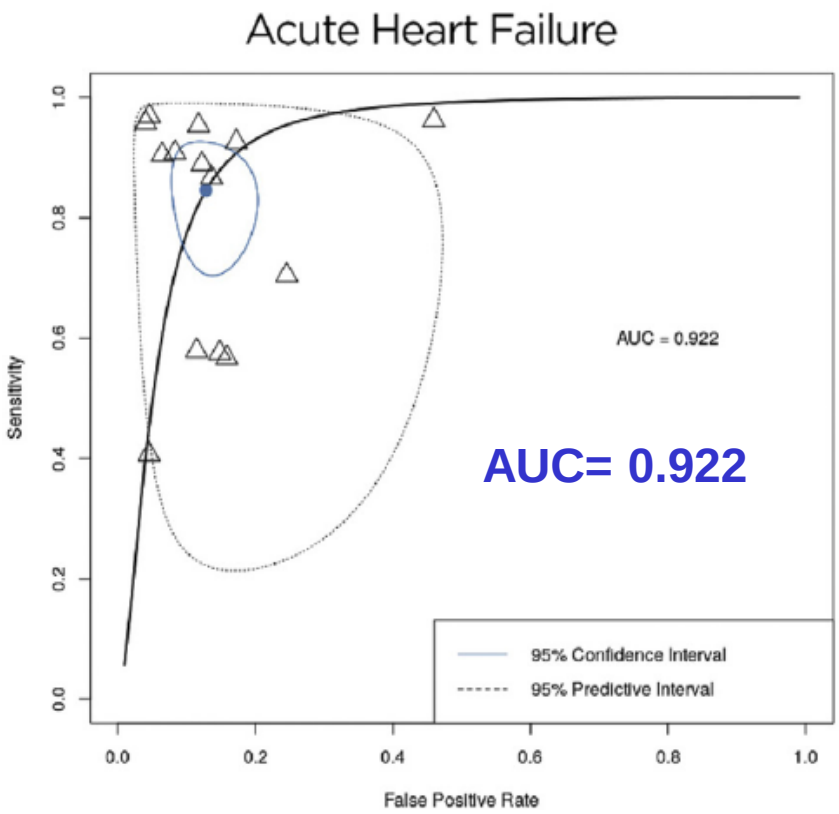

Staub LJ, Mazzali Biscaro RR, Kaszubowski E, Maurici R. J Emerg Med. 2018 Oct 9

ULTRASONOGRAFIA E BPCO RIACUTIZZATA

Table 5. Diagnostic Accuracy of Lung Ultrasonography* for Exacerbation of COPD/Asthma†

Source	Included Patients	Confirmed and Total Analyzed	Sensitivity (95% CI)	Specificity (95% CI)	Positive LR (95% CI)	Negative LR (95% CI)
Daabis et al., 2014 (18)	Respiratory failure	21/100	0.76 (0.54–0.89)	0.89 (0.81–0.94)	7.52 (3.74–15.14)	0.26 (0.12–0.57)
Dexheimer et al., 2015 (19)	Respiratory failure	4/37	0.70 (0.29–0.92)	0.98 (0.87–0.99)	47.6 (2.86–791.1)	0.30 (0.07–1.16)
Gallard et al., 2015 (20)	Acute dyspnea	14/130	0.71 (0.45–0.88)	0.98 (0.93–0.99)	41.43 (10.1–170.2)	0.29 (0.12–0.66)
Lichtenstein et al., 2008 (21)	Respiratory failure	83/260	0.85 (0.76–0.91)	0.92 (0.87–0.95)	11.65 (6.85–19.8)	0.15 (0.09–0.26)
Summary	Respiratory failure or acute dyspnea	122/527	0.78 (0.67–0.86)	0.94 (0.89–0.97)	14.57 (5.70–40.25)	0.22 (0.13–0.36)

COPD = chronic obstructive pulmonary disease; LR = likelihood ratio; CI = confidence interval.
* The A-profile without PLAPS was the only sonographic pattern assessed. It consists in the predominance of A lines and presence of lung sliding in anterior chest areas and absence of consolidation and pleural effusion in posterior lateral areas.
† All studies used the final diagnosis as the reference standard.

Staub LJ, Mazzali Biscaro RR, Kaszubowski E, Maurici R. J Emerg Med. 2018 Oct 9

EVIDENZE UTILIZZO ECOGRAFIA TORACICA NEGLI ANZIANI FRAGILI

Limitati sono invece gli studi dell'utilizzo della ecografia toracica su una popolazione anziana con multimorbidità!

La maggior parte degli studi ha escluso i soggetti con età ≥65 anni, con comorbidità extra-toraciche o con scarsa capacità di collaborazione

L'ecografia polmonare si conferma un valido strumento diagnostico anche in un reparto geriatrico per pazienti acuti?

La complessità dei pazienti anziani con multimorbidità spesso rende una valutazione clinica completa molto difficile in un setting di Pronto Soccorso

Perone T. et al. Eur J Intern Med 2017
Vizioli L. et al. Ultrasound Med Biol 2017
Ticinesi A. et al. Medicine 2016

La nostra esperienza

Diagnostic Accuracy Study

Medicine®

OPEN

Lung ultrasound and chest x-ray for detecting pneumonia in an acute geriatric ward

Andrea Ticinesi (MD)[a,b,*], Fulvio Lauretani (MD)[a,b], Antonio Nouvenne (MD, PhD)[a,b], Giulia Mori (MD)[a,b], Giulia Chiussi (MD)[a], Marcello Maggio (MD, PhD)[b], Tiziana Meschi (MD)[a,b]

Medicine (Baltimore) 2016; 95(27): e4153.

SERVIZIO SANITARIO REGIONALE
EMILIA-ROMAGNA
Azienda Ospedaliero - Universitaria di Parma

SCOPI DELLO STUDIO

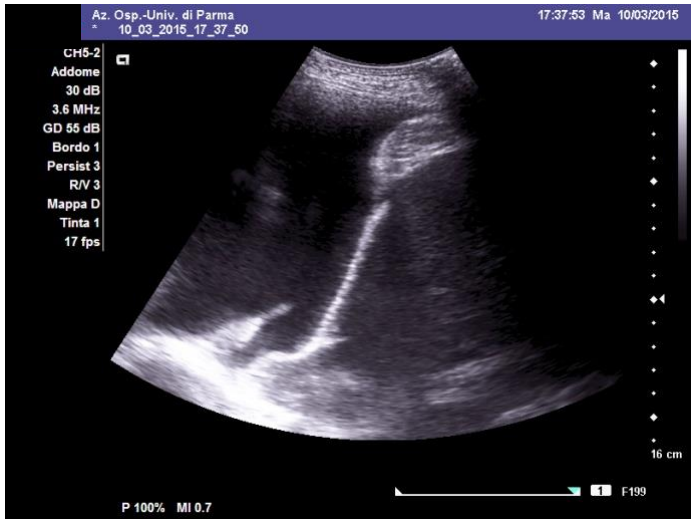

VS

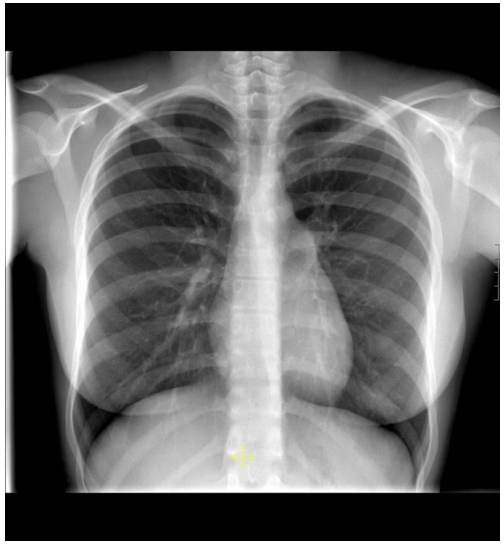

Confrontare l'accuratezza diagnostica dell'<u>ecografia polmonare bedside</u> e della <u>radiografia toracica standard</u> nella diagnostica della polmonite in una coorte di soggetti anziani ammessi in un reparto per acuti a causa di sintomi respiratori

Verificare se la riproducibilità diagnostica dell'ecografia polmonare bedside nel paziente anziano polipatologico

METODI

U.O. Medicina Interna e Lungodegenza Critica, Azienda Ospedaliero-Universitaria di Parma

Studio di accuratezza

169 pazienti anziani con multimorbidità, ricoverati da PS (età 83 ± 9; 80 M – 89 F)

CRITERI DI INCLUSIONE

- ✓ **Età ≥65**
- ✓ **Multimorbidità (≥2 patologie croniche)**
- ✓ **Sintomi respiratori acuti con sospetto clinico per polmonite (dispnea, tosse, emottisi, dolore pleuritico)**
- ✓ **RX torace standard eseguito nelle 6 ore precedenti al ricovero**
- ✓ **Assenza di note neoplasie polmonari**
- ✓ **Assenza di malattie terminali**

Protocollo approvato dal Comitato Etico per Parma #31849, 11/9/2014

SCREENING DELLA FRAGILITA' FISICA NELL'ANZIANO
ROCKWOOD CLINICAL FRAILTY SCALE

☐ **1 – Ottima forma fisica** (E' in grado di svolgere attività sportiva regolarmente, non presenta segni di disabilità cognitiva né sintomi cronici)

☐ **2 – Buona forma fisica** (E' occasionalmente in grado di svolgere attività sportiva, autonomo nella vita quotidiana, non ha disabilità cognitiva)

☐ **3 – In salute** (Autonomo nella vita quotidiana ma non svolge attività fisica, ha una o più patologie croniche ben controllate, non ha disabilità cognitiva)

☐ **4 – Vulnerabile** (Autonomo nella vita quotidiana, anche se alcuni sintomi come astenia, ridotta forza muscolare e ridotta velocità del cammino limitano le sue attività; non ha evidenti sintomi di deterioramento cognitivo)

☐ **5 – Lievemente fragile** (E' dipendente dagli altri per alcune IADL, non esce di casa da solo, ha una velocità di cammino ridotta e può aver bisogno di ausili nella deambulazione, può avere lievi sintomi di deterioramento cognitivo)

☐ **6 – Moderatamente fragile** (E' dipendente dagli altri per buona parte delle attività domestiche, ha bisogno di assistenza per lavarsi e vestirsi, normalmente non esce di casa, ha segni di deterioramento cognitivo)

☐ **7 – Severamente fragile** (E' completamente dipendente dagli altri per tutte le attività domestiche, ha bisogno di assistenza continuativa, è fortemente limitato nella mobilità, ha segni di demenza severa)

☐ **8 – Estremamente fragile** (Completamente allettato e dipendente anche nell'alimentazione, quadro clinico complessivamente precario)

☐ **9 – Terminale** (Ha un'aspettativa di vita inferiore a 6 mesi a causa di una ben documentata patologia, non necessariamente neoplastica, indipendentemente dalla performance funzionale, cognitiva e motoria)

I partecipanti sono stati stratificati sulla base del grado di performance funzionale e di fragilità fisica e cognitiva

ROCKWOOD CLINICAL FRAILTY SCALE

1-3: IN SALUTE

4: PRE-FRAGILI

5-9: FRAGILI/DISABILI

Rockwood K, et al. CMAJ 2005

Inclusione nello studio

Entro 6 ore dall'arrivo al Pronto Soccorso

Ecografia polmonare bedside	RX torace standard

Ecografia polmonare bedside eseguita da medici in formazione con skill livello 1 EFSUMB al momento del ricovero in reparto (entro 6 ore dall'arrivo in PS)

Paziente in posizione seduta quando possibile (anche con l'aiuto di altri operatori); esame eseguito in posizione supina se paziente allettato

Esecuzione dell'esame in cieco rispetto al dato clinico-laboratoristico

RX torace effettuato presso il Servizio di Radiologia entro 6 ore dall'arrivo in PS

Scansione posteroanteriore in posizione eretta (anteroposteriore in posizione supina solo in caso di estrema limitazione alla mobilità)

Interpretazione in cieco rispetto al dato clinico-laboratoristico

Diagnosi definitiva eseguita da un medico strutturato sulla base dei risultati clinico-laboratoristici
(eventuale prescrizione di TC solo in caso di incertezza)

In un sottogruppo di 29 pazienti l'ecografia è stata eseguita in cieco da due operatori differenti per verificare la variabilità inter-operatore

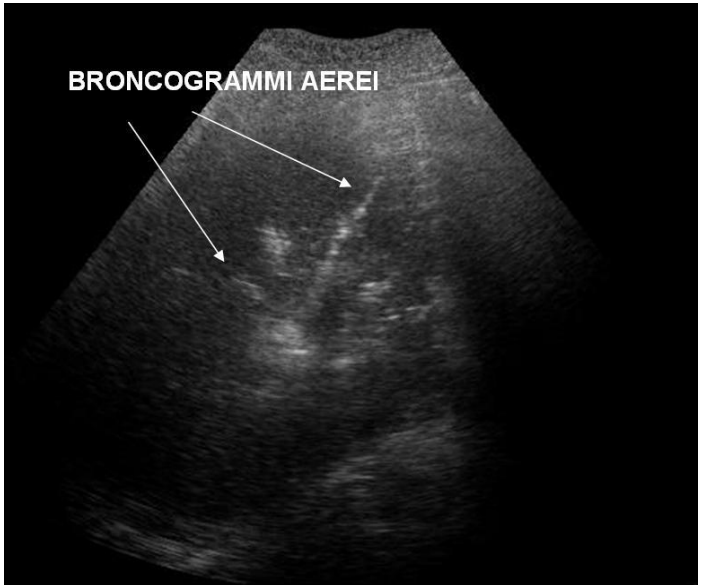

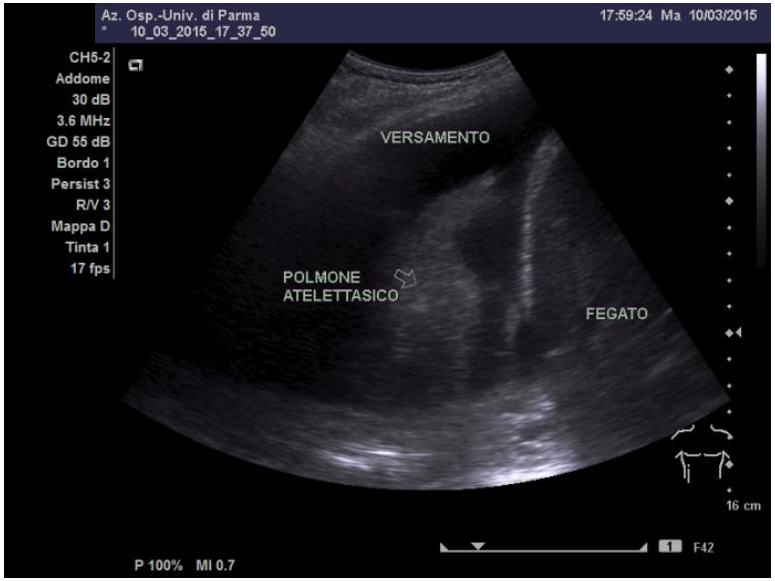

I segni ecografici di patologia polmonare sono stati ricercati ed interpretati secondo le linee-guida internazionali
(Volpicelli G et al, Intensive Care Med 2012)

Scansione sistematica di entrambi gli emitoraci, suddivisi in 8 regioni, a livello degli spazi intercostali, alla ricerca di:

Pneumotorace – «Lung points», assenza di sliding dei foglietti pleurici e linee B

Addensamenti flogistici – Ecotessitura simil-parenchimale con broncogramma aereo dinamico

Versamento pleurico – Spazio anecogeno fra i due foglietti pleurici, «lung pulse»

Atelettasia – Ecotessitura simil-parenchimale con «lung pulse» e/o broncogramma fluido

Sindrome interstiziale (scompenso cardiaco) – Presenza di linee B multiple

IMMAGINE ECOGRAFICA DI CONSOLIDAMENTO

ECO torace: linee B

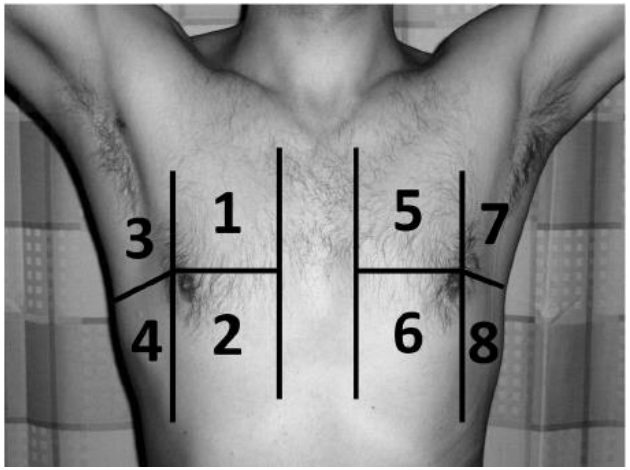

Ogni campo polmonare è positivo se sono presenti ≥ 3 linee B.

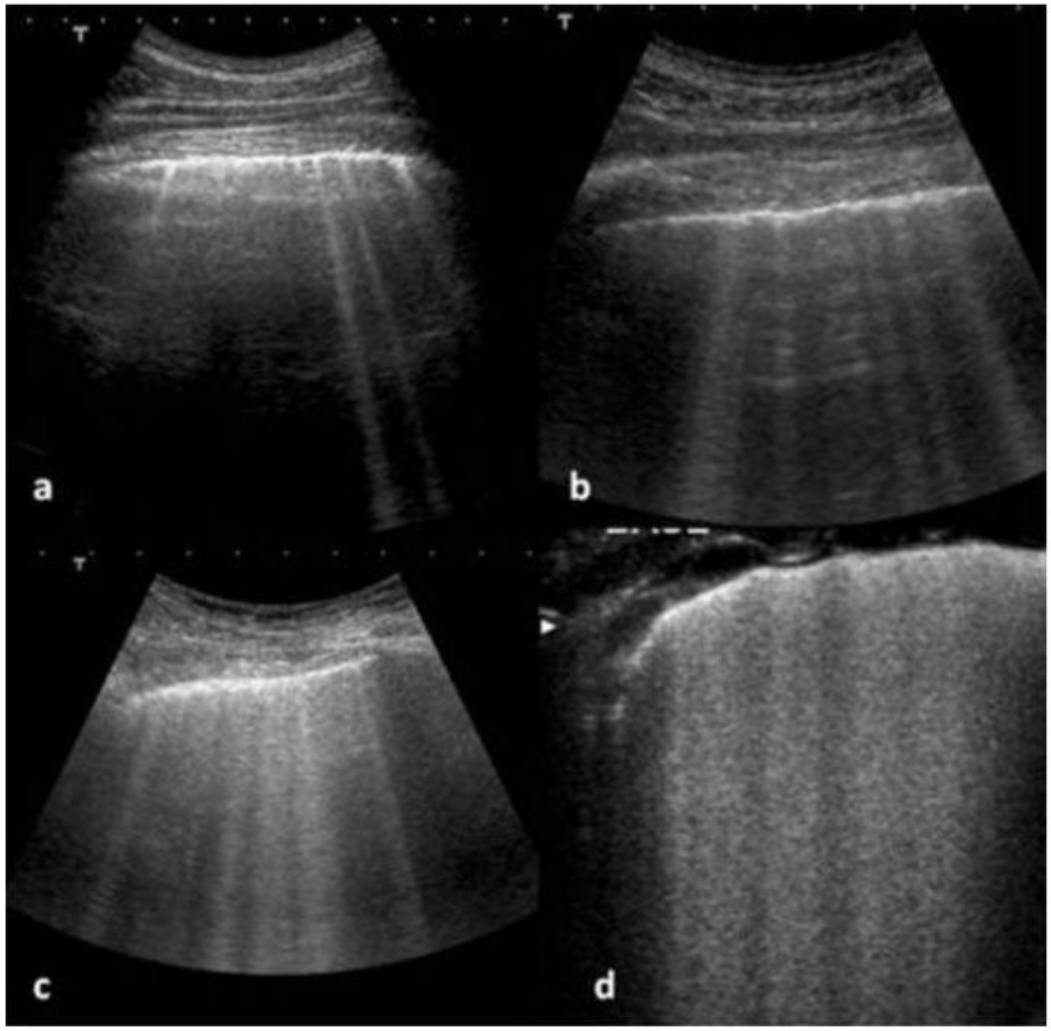

Le Linee B possono apparire nella sindrome interstiziale con differente densità. **a**: Linee B facilmente numerabili e distanziate 1-3 cm identificano la cosiddetta sindrome settale. In **b** e **c** le Linee B tendono sempre più alla coalescenza. In **d** sono fortemente vicine tra loro, al limite col *white lung*.

RISULTATI

CARATTERISTICHE GENERALI DELLA POPOLAZIONE

44 non fragili; 38 pre-fragili; 87 fragili/disabili

	Tutti i partecipanti (n=169)	Clinical Frailty Scale (1-3) (n= 44)	Clinical Frailty Scale (4) (n= 38)	Clinical Frailty Scale (> 5) (n= 87)	p*
Età, anni	83.0 ± 9.2	77.9 ± 8.7	87.3 ± 9.6	85.9 ± 7.9	**<.0001**
Maschi, n (%)	79 (97.0)	24 (54.5)	17 (44.7)	38 (44.2)	0.29
BNP, pg/ml	435 [198-933]	313 [144-706]	439 [224-704]	625 [246-1753]	0.46
D-dimero, ng/ml	494 [301-787]	470 [229-783]	433 [230-1121]	533 [338-908]	0.12
Glicemia, mg/dl	114 [99-146]	126 [100-153]	109 [98-137]	114 [99-173]	0.32
Hb, g/dl	12.1 ± 2.1	12.6 ± 1.9	11.5 ± 1.6	12.0 ± 2.4	0.07
Hs-CRP, mg/L	47.5 [16.4-125.0]	48.3 [15.5-95.0]	26.1 [17.3-122.3]	73.9 [18.0-162.0]	0.15
WBC, cells/mm^3	9160 [6160-13360]	8450 [6680-12295]	8130 [5400-11100]	10230 [6110-13490]	0.11
Procalcitonina, ng/ml	0.27 [0.11-3.51]	0.13 [0.10-4.75]	0.24 [0.08-3.40]	0.42 [0.14-5.16]	0.21

*** p for trend corretto per età e sesso. Dati espressi come media ± DS o mediana [IQR] a seconda della distribuzione dei valori.**

La distribuzione delle comorbidità non è risultata significativamente diversa nei tre gruppi, fatta eccezione per:

DEMENZA (4.5% vs 23.7% vs 47.7%, p<0.0001)

EPATOPATIA CRONICA (0% vs 13.2% vs 2.3%, p=0.005)

PARKINSONISMO (0% vs 10.4% vs 14%, p=0.02)

RISULTATI

DIAGNOSI FINALI

La diagnosi è stata posta da un clinico esperto indipendentemente dai risultati di Rx e eco polmonare

Per chiarire la diagnosi è stata necessaria la prescrizione di una TC toracica con mezzo di contrasto in solo 29 pazienti (17.1%)

POLMONITE 96 pazienti (56.8%)
di cui 24 nel gruppo «non fragili»
23 nel gruppo «pre-fragili»
45 nel gruppo «fragili/disabili»

SCOMPENSO CARDIACO ACUTO
25 pazienti

EDEMA POLMONARE ACUTO
21 pazienti

BPCO RIACUTIZZATA
16 pazienti

PNEUMOTORACE, NEOPLASIA POLMONARE DI NUOVA DIAGNOSI, TEP, CONTUSIONE TORACICA
12 pazienti

RISULTATI

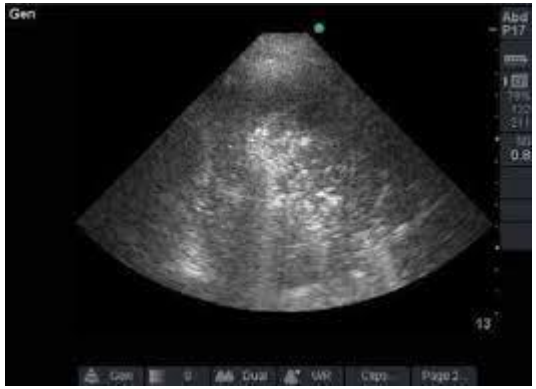

	Ecografia polmonare	RX torace
Accuratezza	**0.90 [0.83-0.96]**	**0.67 [0.60-0.74]**
Sensibilità	0.92 [0.86-0.97]	0.47 [0.37-0.57]
Specificità	0.94 [0.89-0.99]	0.93 [0.87-0.99]
VPP	0.95 [0.91-0.99]	0.90 [0.82-0.98]
VPN	0.95 [0.83-0.96]	0.57 [0.48-0.66]

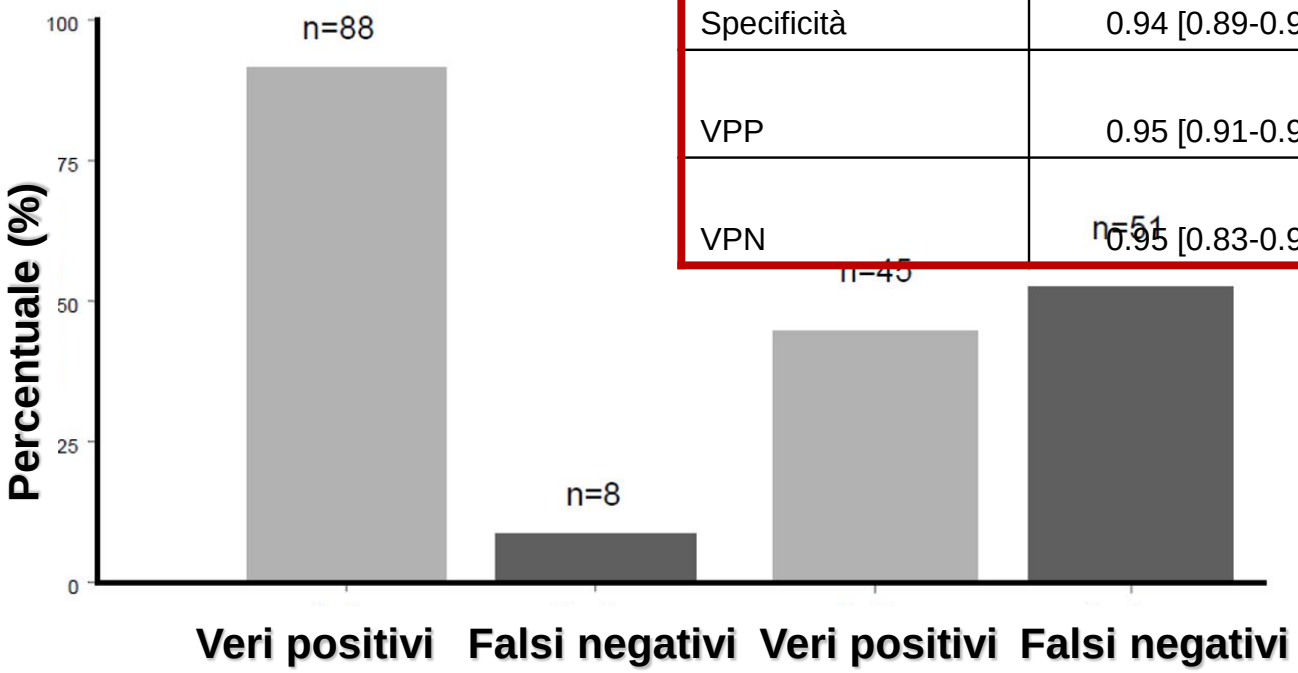

Eco polmonare

Rx torace

p<0.05 con il test di McNemar

RISULTATI

a)

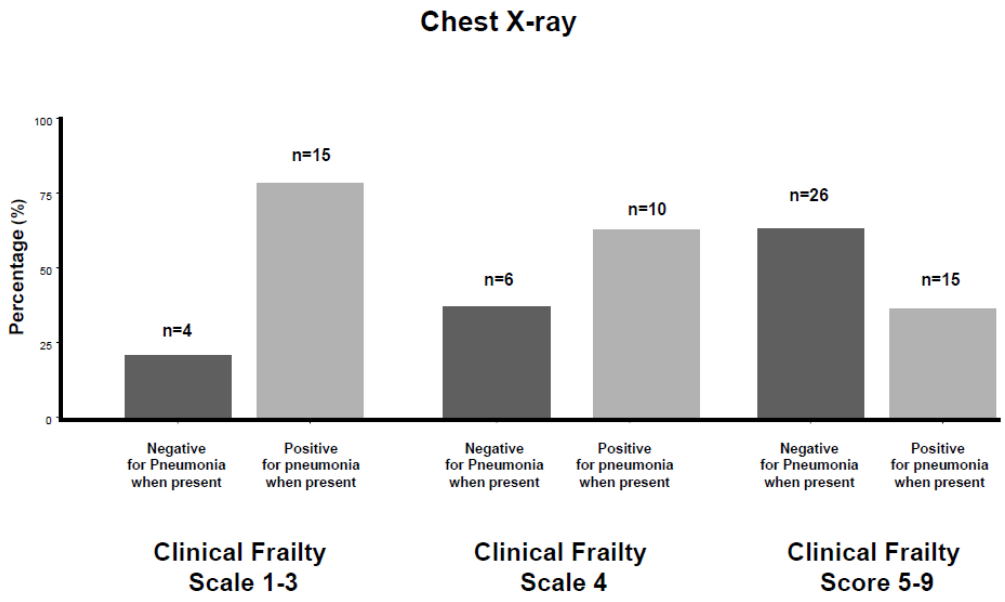

b)

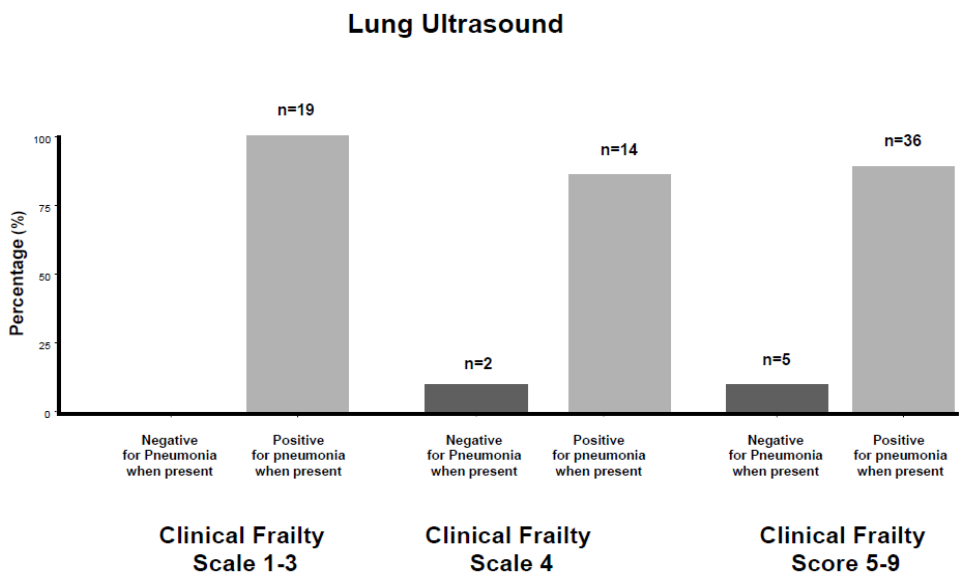

RISULTATI

ACCURATEZZA DIAGNOSTICA E PERFORMANCE FUNZIONALE DEL PAZIENTE

	Ecografia polmonare	RX torace
Soggetti non fragili (Rockwood 1-3)	0.98 [0.93-1.00]	0.81 [0.70-0.93]
Soggetti pre-fragili (Rockwood 4)	**0.89 [0.79-0.99]***	**0.65 [0.50-0.81]***
Soggetti fragili/disabili (Rockwood 5-9)	**0.91 [0.86-0.98]***	**0.59 [0.49-0.70]***

***p<0.05 con il test di McNemar (eco vs Rx)**

RISULTATI

L'accuratezza diagnostica dell'Rx torace per la diagnosi di polmonite declina al peggiorare della performance fisica del paziente

L'accuratezza diagnostica dell'ecografia polmonare bedside rimane relativamente stabile anche nei soggetti con scadente performance fisica

L'ecografia polmonare bedside ha un'elevata riproducibilità (inter-observer agreement k=0.90, calcolata su 29 partecipanti allo studio)

Linee B valutate mediante ecografia toracica e severità dello scompenso cardiaco

Mozzini C. et al.
Lung ultrasound in internal medicine efficiently drives the management of patients with heart failure and speeds up the discharge time.
Intern Emerg Med 2018; 13:27-33

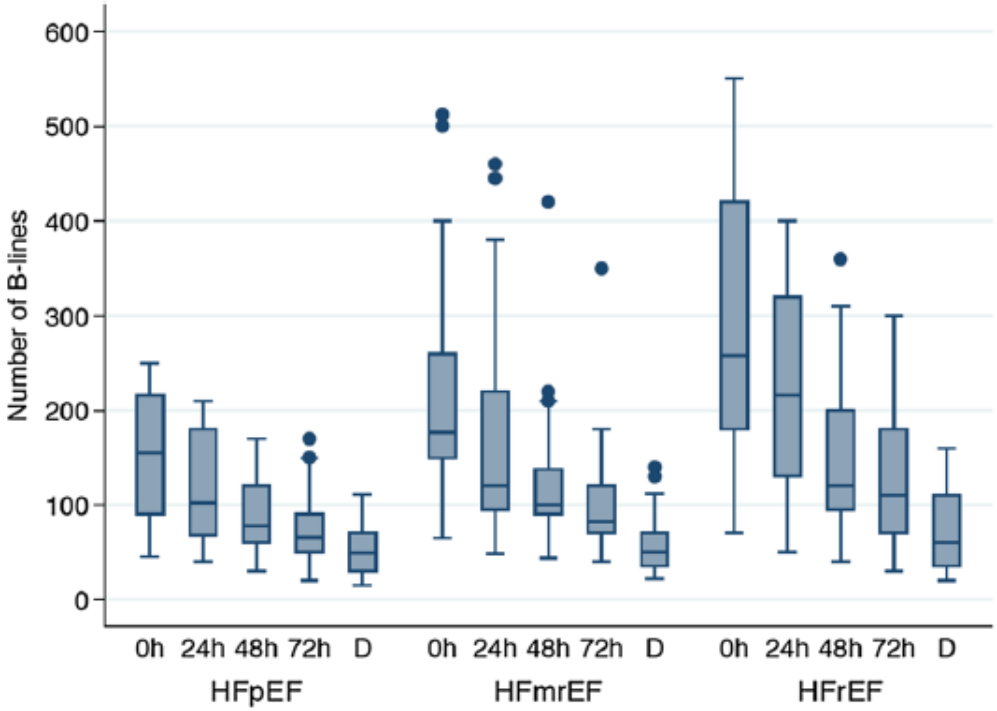

Fig. 3 Severity of heart failure measured by echocardiography and the B-lines clearance time (hours). *D* discharge time, *HFpEF* heart failure with preserved ejection fraction, *HFmfEF* heart failure with mid-range ejection fraction, *HFrEF* heart failure with reduced ejection fraction

Ecografia toracica e dimissibilità del paziente anziano nello scompenso cardiaco

Mozzini C. et al. Lung ultrasound in internal medicine efficiently drives the management of patients with heart failure and speeds up the discharge time. Intern Emerg Med 2018; 13:27-33

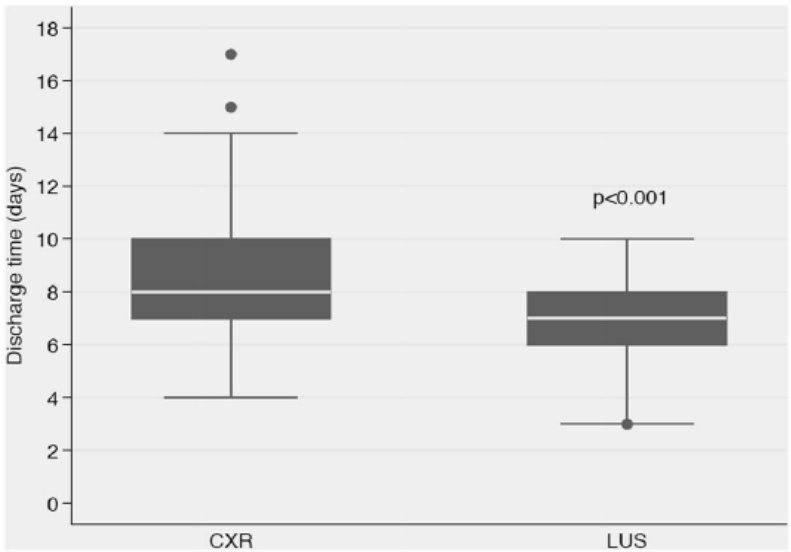

Fig. 1 Discharge time (measured as hospitalization days) for the CXR and the LUS groups. *CXR* chest X-ray, *LUS* lung ultrasound

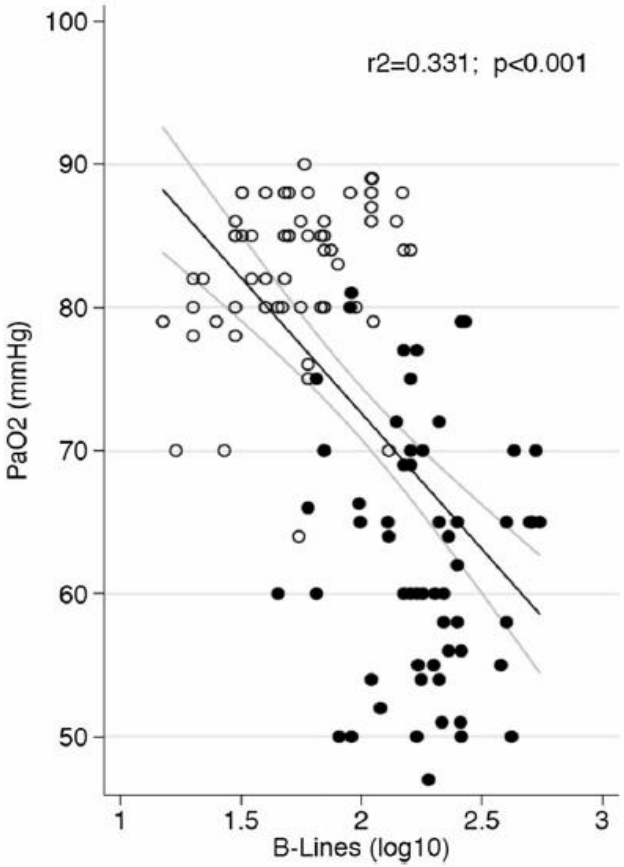

CONCLUSIONI

L'ecografia polmonare bedside può rientrare a pieno titolo negli algoritmi di gestione del paziente anziano polipatologico ricoverato con sintomi respiratori in reparti di medicina interna o geriatria,
affiancandosi all'RX per migliorare l'iter diagnostico (o sostituendolo?)

Sono necessari ulteriori studi multicentrici per validare il ruolo dell'ecografia polmonare nel workup diagnostico dei soggetti anziani con sospetta polmonite

Sonographic patterns according to the Blue Protocol

4 patterns per la Polmonite

C-profile: presenza di consolidamento alveolare, normalmente piccola e ipoecogena (es. cistica), nella parete toracica anteriore

Focal interstitial syndrome: focale o unilaterale presenza di tre o più ***B-lines*** (anche chiamata ***A/B profile***)

B-profile: predominanza di ***B-lines*** associate all'assenza di lung sliding nella regione toracica anteriore

A-profile with PLAPS (posterior-lateral alveolar plueral syndrome): normale quadro della parete toracica anteriore (***lung sliding*** presente con predominanza di ***A-lines (A-profile)*** e la presenza di consolidamento o versamento pleurico nella parete postero-laterale

Staub LJ, et al. J Emerg Med. 2018 Oct 9

Sonographic patterns according to the Blue Protocol

Pattern per la Riacutizzazione di BPCO/ASMA

A-profile with PLAPS **(posterior-lateral alveolar plueral syndrome): normale quadro della parete toracica anteriore (*lung sliding* presente con predominanza di *A-lines (A-profile)* e la assenza di consolidamento o versamento pleurico nella parete postero-laterale**

Staub LJ, et al. J Emerg Med. 2018 Oct 9

Sonographic patterns according to the Blue Protocol

Pattern per lo Scompenso Cardiaco Acuto

B-profile: **predominanza di *B-lines* (definite come la presenza almeno tre B-line diffusamente o bilateralmente) associate allo *lung sliding* nella regione toracica anteriore (*diffuse interstitial syndrome*)**

Staub LJ, et al. J Emerg Med. 2018 Oct 9